口の中のできものが気になる方へ

舌の奥のブツブツは、もともとある形かもしれません。

鏡で見て心配になったものが、誰の舌にもある形だった、ということがあります。反対に、痛くないからと放っておかれやすいものの中に、早く見せてほしいものもあります。

がんと間違えやすい、舌の「もともとある形」

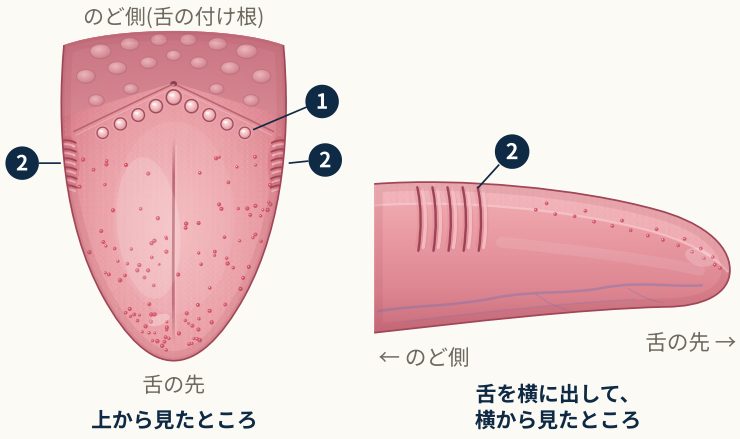

鏡で見たときのイメージです。形や大きさには個人差があります

1 有郭乳頭（ゆうかくにゅうとう）
舌の奥に、のどに向かってとがったV字に並ぶ、丸いブツブツ。舌を大きく出すと見えることがあります。

2 葉状乳頭（ようじょうにゅうとう）
舌の横の、のどに近いところにある縦のひだ。舌を横に出すと見えます。左右両側にあります。

口の中の「異変」で耳鼻咽喉科を受診した人を調べた日本の報告では、異常だと思われていたもので最も多かったのは、**誰の舌にもある有郭乳頭**でした。[1]

もともとある形と、見せてほしいものの違い

もともとある形の可能性

- **左右両側に**同じようにある[2]
- 硬くない
- 大きくならない

見せてほしいもの

- 舌の**片側だけ**にある[2]
- **速く大きくなる**、まわりが**硬い**、まわりとの**境目がはっきりしない**[3]
- 前からあったものでも、大きくなってきた、硬くなってきた[3]

自分では見分けにくい場所です。次に気になったら、歯科医院で**「これは何ですか」**と聞いてください

舌のほかにも、**上あごの真ん中や下の歯の内側に、硬い骨のでっぱり(骨隆起)**がある人がいます。取ることになるのは、主に入れ歯を作るときなど、治療の邪魔になる場合です。[4]

医院から 連絡先はスタンプでもかまいません

電話番号 _____

受付時間 _____

場所 _____

見立て ☐ もともとある形 ☐ 口内炎(アフタ) ☐ 口腔カンジダ症 ☐ 扁平苔癬 ☐ 白板症 ☐ 粘液嚢胞 ☐ 骨隆起 ☐ その他(　　)

次は ☐ 経過を見る ☐ 生検 ☐ 紹介　月　日(　)　時　分

参考文献 [1] 松本あゆみ, ほか. 患者が訴える口内の「異変」について. 耳鼻と臨床. 2007;53(5):242-250. [2] Hennessy BJ. びらんと隆起(瘤). MSDマニュアル家庭版(2024年4月更新、2026年11月閲覧). [3] 日本口腔外科学会. 口腔外科で扱う主な病気: 悪性腫瘍(2026年11月閲覧). [4] García-García AS, et al. Current status of the torus palatinus and torus mandibularis. Med Oral Patol Oral Cir Bucal. 2010;15(2):e353-e360.

作成: 現役歯科医師(ずぼら歯ラボ)・2026年11月版

医院から別の指示があるときは、そちらを優先してください。無料でお使いいただけます。利用条件は zubora-lab.com/sheets/

くわしい説明は記事で

2週間たっても治らないものは、歯科・口腔外科へ。

よく見る、白いもの・できもの

白いものは、**こすって取れるか**がひとつのヒントです。ただし、見た目だけでは決められません。[5]

口腔カンジダ症

ぬぐうと取れる

口の中にもともといる、かび(カンジダ)が増えて起きる感染症。取れたあとは赤くなっています。かびに効く薬で治療します。[5]

扁平苔癬

頬の内側の白いレース模様

白い線がレースのような模様になり、まわりが赤くなります。まれに、がんになることがあります(研究のまとめで約1.4%)。[5][6]定期的に見てもらってください。

白板症

こすっても取れない

たばこやお酒、合わない入れ歯などの刺激が関係するといわれます。[5] 研究のまとめでは約6.6%ががんになっていました。[7] 長く経過を見ていく必要があります。[5]

粘液嚢胞

透明な水ぶくれ

下唇の内側や舌の裏にできる、透明〜青っぽい水ぶくれ。唇を噛んだりして唾液の出る管がつまったり破れたりし、唾液がたまってできます。[8]

よくある誤解

誤解 **「口の中が痛い。がんかもしれない」** 痛みの強いできものの代表は、ふつうの口内炎。1〜2週間で治ります。[5]

誤解 **「痛くないから、大丈夫」** 原因の分からない赤や白の変化、ただれ、しこりは、とくに痛みがないとき、がんのサインのことがあります。[2]

誤解 **「急に気づいた。新しくできたに違いない」** 気づいたのが最近なだけで、ずっと前からある形のことも。[1] 前からあっても、大きく・硬くなってきたら見てもらってください。[3]

受診の目安

早めに、歯科・口腔外科へ

- **2週間たっても治らない**できもの、口内炎、傷[9]
- 硬いしこりがある、速く大きくなる、出血する[3]
- 赤いもの、赤と白がまじったもの[9][10]
- 舌の片側だけにあるでっぱり[2]
- 首にしこりがあって、引かない[10]

様子を見てよいもの

- ふつうの口内炎(アフタ)。1〜2週間で治る[5]
- 左右両側に同じようにある、舌の奥のブツブツやひだ。気になるなら、次の歯科の受診のときに聞く[2]

「生検」は、何のため?

見た目だけでは決めきれないとき、一部や全部を取って顕微鏡で調べる検査です。すすめられても、それだけでがんと決まったわけではありません。

医院の連絡先(スタンプでも)

メモ

参考文献
[1] 松本あゆみ, ほか. 耳鼻と臨床. 2007;53(5):242-250. [2] Hennessy BJ. びらんと隆起(瘤). MSDマニュアル家庭版. [3][5][8] 日本口腔外科学会. 口腔外科で扱う主な病気(2026年11月閲覧). [6] González-Moles MÁ, et al. Cancers (Basel). 2024;16(3):608. [7] Pimenta-Barros LA, et al. Oral Dis. 2025;31(1):69-80. [9] 名古屋市. 口のがん(口腔がん)のセルフチェック. 2025. [10] NICE. Suspected cancer: recognition and referral (NG12).

作成: 現役歯科医師(ずぼら歯ラボ)・2026年11月版

医院から別の指示があるときは、そちらを優先してください。無料でお使いいただけます。利用条件は zubora-lab.com/sheets/

くわしい説明は記事で